

İnfanıl Osteopetrozis ve Rikets Birlikteliđi: Olgu Sunumu

Association of Infantile Osteopetrosis and Rickets: A Case Report

Yasemin Sancak, Deniz akır*,
F. Deniz Aygün*, Erdal Eren**,
Ömer Faruk Tarım**,
Solmaz elebi*

Uludađ Üniversitesi Tıp Fakültesi Çocuk
Sađlığı ve Hastalıkları Anabilim Dalı,
Bursa, Türkiye

*Uludađ Üniversitesi Tıp Fakültesi
Çocuk Sađlığı ve Hastalıkları
Anabilim Dalı, Çocuk Enfeksiyon
Hastalıkları Bilim Dalı,
Bursa, Türkiye

**Uludađ Üniversitesi Tıp Fakültesi
Çocuk Sađlığı ve Hastalıkları Anabilim
Dalı, Çocuk Endokrinoloji Bilim Dalı,
Bursa, Türkiye

Yazışma Adresi/Address for Correspondence
Dr. Solmaz elebi
Uludađ Üniversitesi Tıp Fakültesi, Çocuk
Sađlığı ve Hastalıkları Anabilim Dalı
Çocuk Enfeksiyon Hastalıkları Bilim Dalı,
Bursa, Türkiye
Tel: +90 224 442 87 29
Faks: +90 224 442 87 49
E-posta: solmaz@uludag.edu.tr

Geliş Tarihi/Received: 04/02/2011
Kabul Tarihi/Accepted: 18/07/2011

© Güncel Pediatri Dergisi, Galenos Yayinevi
tarafından basılmıştır.
© The Journal of Current Pediatrics, published
by Galenos Publishing.

ÖZET

Giriş: Osteopetrozis osteoklast fonksiyonunda yetersizlik sonucu gelişen azalmış kemik rezorpsiyonu ve artmış kemik dansitesi ile karakterize nadir görülen bir hastalıktır. Rikets osteopetrozisin nadir görülen bir komplikasyonudur. Bu yazıda sağ kasığında şişlik yakınması ile sađlık kuruluşuna başvuran ve hepatosplenomegali nedeniyle kliniđimize sevk edilen 3 aylık erkek bebekte osteopetrozis ve rikets birlikteliđi nadir görülmesi nedeniyle sunulmuştur.

Olgu: Sađ kasığında şişlik nedeniyle başvurduđu dış merkezde hepatosplenomegalisi saptanan 3 aylık erkek bebek tetkiklerinde CMV IgM ve CMV Ig G pozitifliđi bulunması üzerine konjenital CMV enfeksiyonu ön tanısıyla Çocuk Enfeksiyon Hastalıkları polikliniđine yönlendirilmiştir. Gebeliđi süresince takipli anneden sorunsuz olarak doğan olgunun fizik muayenesinde baş kontrolü ve göz takibi yoktu, bilateral horizontal nistagmusu vardı, sistem muayenelerinde 5 cm hepatomegali, 6 cm splenomegali ve sağ kasıkta inguinal herni dışında özellik yoktu. Biyokimyasında Ca: 9,3 mg/dl (8,4-10,2), P: 2,2 mg/dl (2,3-4,7), ALP: 1139 U/L (40-150) dışında bir özellik yoktu. PA akciđer grafisinde kemik yapıda saptanan hiperintens görüntü nedeniyle çekilen tüm vücut grafilerinde belirgin dansite artışı, kraniyografide 'space alien' görüntüsü, vertebra grafisinde sandviç manzarası, kosta uçlarında kostakondral bileşkelerde genişleme olması üzerine osteopetrozis üzerine oturmuş rikets olabileceđi düşünöldü.

Tartışma: Osteopetrozis ve rikets birlikteliđi nadir görülen çelişkilili bir durum olmakla birlikte erken tanı ve tedavi ile hastaların yaşam süresi uzamaktadır. Bu nedenle rikets açısından dikkatli olunarak kemik iliđi naklinden önce rikets tedavisi verilirse tedavi başarısı artacaktır. (*Güncel Pediatri 2012; 10: 40-3*)

Anahtar kelimeler: Osteopetrozis, infanıl, rikets

SUMMARY

Introduction: Osteopetrosis is a rare disorder of osteoclast function resulting in failure of resorption and increased bone density. Rickets is a paradoxical complication of osteopetrosis. In this article, we report a 3-month old infant, examined because of right inguinal swelling and hepatosplenomegaly who was diagnosed with osteopetrosis and rickets, a rare association.

Case: A 3-month old infant was referred to Pediatric Infectious Disease department to rule out congenital CMV infection because of positivity of CMV IgM and CMV Ig G detected during examination for right inguinal swelling and hepatosplenomegaly. Antenatal history of the baby was normal. On physical examination, he did not have head control and eye contact, he had bilateral horizontal nystagmus, a 5-cm hepatomegaly, a 6-cm splenomegaly, and right inguinal hernia. The laboratory evaluation revealed serum Ca of 9.3 mg/dl (8.4-10.2), P of 2.2 mg/dl (2.3-4.7), and ALP of 1139 U/L (40-150). Hyperdense appearance was seen in chest x-ray, and whole radiological skeletal survey revealed diffusely increased bone density, 'space alien' sign in craniography, sandwich sign in vertebrae, and enlargement of costocondral junction on chest radiogram. With laboratory and radiologic findings, the patient was diagnosed as osteopetrosis associated with rickets.

Conclusion: Association of osteopetrosis and rickets is rare and paradoxical. Early diagnosis and treatment improves patients' life expectancy. Therefore detection and treatment of rickets before bone marrow transplantation increases success of treatment. (*Journal of Current Pediatrics 2012; 10: 40-3*)

Key words: Osteopetrosis, infant, rickets

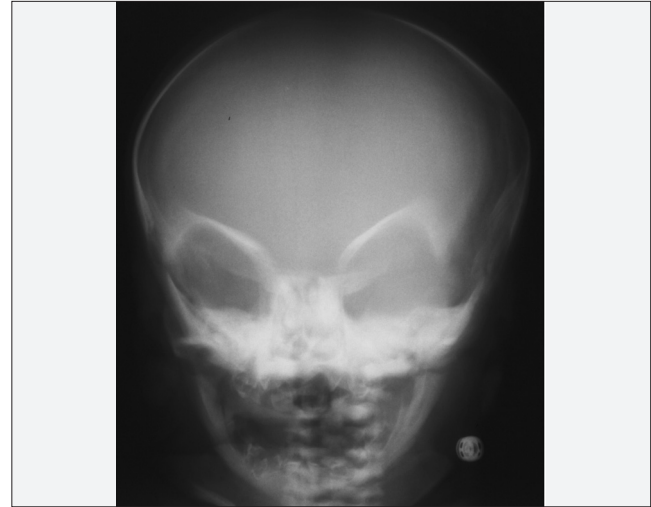Giriş

İlk kez 1904 yılında Albers-Schönberg hastalığı olarak tanımlanan osteopetrozis kalıtsal bir hastalık olup genellikle hayatın ilk yılında tanı alır. Diğer adı mermer kemik hastalığı olan osteopetroziste gelişimini tamamlamamış kemiklerde osteoklast yıkım işlevindeki bozukluk sonucu artan kemik dokusunun kemik iliğini doldurmasına bağlı kemik iliği hipoplazisi, progresif pansitopeni ve kompensatuar ekstremiteler hematopoez ve hepatosplenomegali gözlenir (1-3). Kısa iskelet yapısı, kırıklar, sinir basısına bağlı nöropati, görme kaybı, sağırılık, hipokalsemik nöbetler, gelişme geriliği ve tekrarlayan enfeksiyonlar görülebilir (4,5). Bu yazıda hepatosplenomegali ayırıcı tanısı için başvuran ve osteopetrozis tanısı alan 3 aylık erkek bebek sunulmuştur.

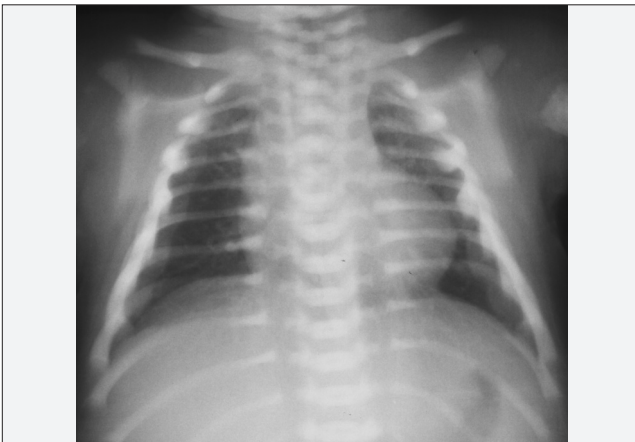Olgu Sunumu

Daha önce herhangi bir yakınması olmayan 3 aylık erkek bebeğin sağ kasığında şişlik nedeniyle götürüldüğü dış merkezde hepatosplenomegalisi saptanmış. Yapılan tetkiklerinde CMV IgM ve CMV Ig G pozitifliği bulunması üzerine konjenital CMV enfeksiyonu öntanısıyla Çocuk Enfeksiyon polikliniğine yönlendirilmiş. Özgeçmişinde gebeliği süresince düzenli takip edilen 20 yaşındaki annenin ilk gebeliğinden miadında, ilerlemeyen travay nedeniyle sezaryan ile 3360 gr ağırlığında sorunsuz olarak doğmuş. Postnatal 5. gününde sarılık nedeniyle bir gün fototerapi almış, total bilirubin değeri bilinmiyor, sonrasında tekrar sarılığı olmamış. Sadece anne sütüyle beslenen bebek henüz başını tutmuyordu. Anne ve baba arasında akrabalık, ailede bilinen bir hastalık öyküsü yoktu. Fizik muayenesinde; tartı: 5830 gr (25-50.p), boy: 53 cm (10-25.p), baş çevresi: 41 cm (10-25.p) ölçüldü. Göz takibi yoktu, bilateral horizontal nistagmusu vardı. Sistem muayenelerinde 5 cm hepatomegali, 6cm splenomegali ve

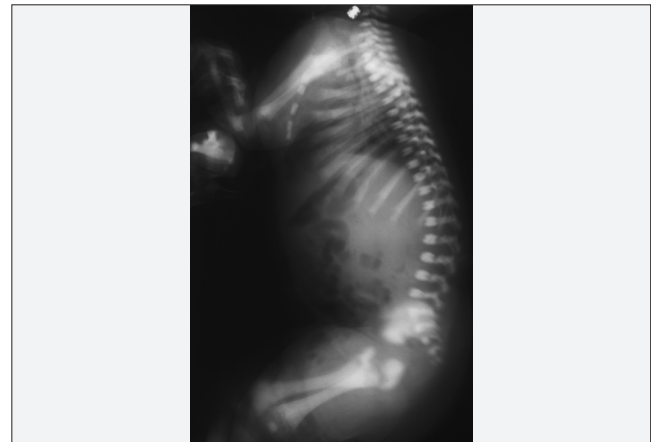
sağ kasıkta inguinal herni dışında özellik yoktu. Laboratuvarında Hb: 9,9 g/dl, Hct: %28, lökosit sayısı: 11 300/mm³, trombosit sayısı 181 000/mm³, MCV: 77, periferik yaymasında % 44 lenfosit, %25 polimorf nüveli lökosit, lenfositlerin %10'u iri basofilik sitoplazmalı ve polikromazisi vardı. Biyokimyasında Ca: 9,3 mg/dl (8,4-10,2), P: 2,2 mg/dl (2,3-4,7), ALP: 1139 U/L (40-150) dışında bir özellik yoktu, karaciğer fonksiyon testleri normaldi. Viral serolojisinde toksoplasma IgG ve IgM (-), rubella IgG ve IgM (-), CMV IgG (+), avidite 0,409, CMV-DNA (PCR) negatif saptandı. Annenin CMV IgG: 0,8, CMV DNA'sı (-) di. Hastada konjenital CMV enfeksiyonu düşünülmedi. PA akciğer grafisinde (Resim 1) kemik yapıda saptanan hiperintens görüntü nedeniyle çekilen tüm vücut grafilerinde belirgin dansite artışı, kraniyografide 'space alien' görüntüsü (Resim 2), vertebra grafisinde sandviç manzarası, kosta uçlarında kostakondral bileşkelelerde genişleme olması üzerine osteopetrozis üzerine oturmuş rikets olabileceği düşünüldü (Resim 3). Batın USG'de hepatosplenomegali



Resim 2. Kraniyografide space alien görüntüsü



Resim 1. Kemik yapıda hiperintens görünüm



Resim 3. Vertebra grafisinde sandviç manzarası

dışında özellik yoktu. Göz muayenesinde optik atrofi, VEP'de bilateral ileti yavaşlaması saptandı. Kranial BT, BAEP ve EEG'leri normaldi. Anne ve babadan HLA doku grubu gönderilmesi planlandı, hastanın immunolojik tetkikleri yapıldı. IgG: 589 mg/dl (700-1600), IgM: 104 mg/dl (40-230), IgA: 56 mg/dl (70-400), C3: 113 mg/dl, C4: 21,8 mg/dl saptandı. Rikets ve osteopetrozis birlikteliği açısından hasta endokrin bilim dalı ile de konsulte edildi, Ca, P, ALP'a ek olarak bakılan PTH: 203 pg/ml (15-68,3), 25 OH-Vit D3: 28,7 micg/L (11-43) bulundu. Hastanın ALP değerinin belirgin yüksek olması, hipofosfatemisi ve radyolojik bulgularıyla osteopetrozis ve rikets birlikteliği kesinleşti ve Vit D tedavisi 2000 ünite/gün başlandı. Hastanın tüm sonuçlarla tanısı doğrulanıp kemik iliği transplantasyonu yapılması için Çocuk İmmünoloji ile konsulte edilip uygun donör takibine alınarak taburcu edildi.

Tartışma

Osteopetrozis, osteoklast fonksiyonunun bozukluğuna bağlı yaygın osteoskleroz ile seyreden nadir görülen genetik geçişli bir hastalıktır. Infantil, intermediyer ve renal tübüler asidozun eşlik ettiği otozomal resesif formu ve erişkinlerde görülen otozomal dominant formu bulunmaktadır. Otozomal resesif formu 1/250 000, otozomal dominant formu 1/20 000 insidansa sahiptir (6). Bizim hastamız erken dönemde tanı aldığından infantil diğer adıyla malign tip olarak değerlendirildi. Kemik iliğinin invazyonuna bağlı ve aşırı kemikleşme ile kranial sinir basısına bağlı klinik bulgular gelişebilir. Hastalarda büyüme-gelişme geriliği, hepatosplenomegali, anemi, trombositopeni gelişir. Kranial sinir basısı sonucunda optik atrofi, sağırılık, hidrosefali, mental retardasyon görülebilir (1-5). Bizim olgumuzda anemi ve hepatosplenomegali vardı, göz takibi yoktu, göz muayenesinde optik atrofi, VEP'de bilateral ileti yavaşlaması saptandı. İştihayı değerlendirilmesinde ise BAEP normaldi.

Osteopetrozisin radyolojik bulgularında yaygın dansite artışı tipiktir. Kafa grafisinde kalvariumda kalınlaşma kafa-tası tabanında daha belirgin skleroz, gözlük veya 'space alien' şeklinde görünüm vardır. Vertebralarda radyolusen ve radyodens alanlar sandviç görüntüsüne neden olabilir (7,8). Bizim olgumuzda tüm vücut grafilerinde belirgin dansite artışı, kraniyografide 'space alien' görüntüsü, vertebra grafisinde sandviç manzarası, kosta uçlarında kostakondral bileşkelere genişleme izlenmişti.

Rikets ve osteopetrozis birlikteliğinin patofizyolojisi tam olarak bilinmemektedir. Toplam vücut kalsiyum dengesinde artışa rağmen, bu hastalarda osteoklastların ekstraselüler sıvıda normal kalsiyum-fosfor dengesini

sağlayamaması en önemli mekanizma olarak düşünülmektedir (1,4). Bazı yazarlar tarafından riketsin osteopetrozisin sanıldığı kadar sık bir komplikasyonu olmadığı bildirilmektedir, bu birlikteliğin akraba evliliğinin sık görüldüğü ve düşük kalsiyum alımı, malabsorpsiyonun ve malnutrisyonun daha sık olduğu toplumlarda görüldüğü düşünülmektedir (9).

Osteopetrozisin tedavisinde yüksek doz kalsitriol, steroid ve interferon kullanılmaktadır. Kalsitriol osteoklastların kemik yıkım fonksiyonunu uyarmaktadır (10). Steroid kemik dansitesini ve kemik iliği boyutunu azaltır, fakat yan etkilerinden dolayı çok tercih edilmemektedir (11). Interferonun ise kemik rezorpsiyonunu azalttığı, hematopoezi uyardığı gösterilmiştir (12). Osteopetrozisin kesin tedavisi kemik iliği naklidir. Hastaların minör ortopedik sorunları devam edip, görme kaybı nadiren düzelse de, hematopoezin büyük oranda düzeldiği, uzun dönem prognoz ise iyi olduğu bilinmektedir (13).

Rikets ve osteopetrozis birlikteliğinde tedavi ise daha zor olmaktadır. Normal osteoklastlar hipomineralize osteoidi resorbe edemediğinden, rikets varlığı kemik iliği naklinin etkinliğini azaltmaktadır. Bu yüzden önce yeterli vitamin D depo düzeyini sağlayıp, dengeli kalsiyum alımı sağlandıktan sonra kemik iliği nakli planlanmalıdır (4).

Sonuç olarak osteopetrozis tanısı alan çocuklarda rikets varlığı önemlidir. Erken tanı ve tedavi ile hastaların yaşam süresi uzamaktadır, bu nedenle rikets açısından dikkatli olup kemik iliği öncesinde rikets tedavisi verilirse tedavi başarısı artacaktır.

Kaynaklar

1. Donnelly LF, Johnson JF, Benzing G. Infantile osteopetrosis complicated by rickets. *AJR* 1995;164:968-70.
2. Del Fattore A, Cappariello A, Teti A. Genetics, pathogenesis and complications of osteopetrosis. *Bone* 2008;42:19-29.
3. Wilson CJ, Vellodi A. Autosomal recessive osteopetrosis: diagnosis, management and outcome. *Arch Dis Child* 2000;83:449-52.
4. Kaplan FS, August CS, Fallon MD, Gannon F, Haddad JG. Osteopetrorickets: the paradox of plenty. *Pathophysiology and treatment. Clin Orthop* 1993;294:64-78.
5. Kulkarni ML, Matadh PS. Rickets in osteopetrosis-a paradoxical association. *Indian Pediatr* 2003;40:561-5.
6. Del Fattore A, Peruzzi B, Rucci N, Recchia I, Cappariello A, Longo M, et al. Clinical, genetic, and cellular analysis of 49 osteopetrotic patients: implications for diagnosis and treatment. *J Med Genet* 2006;43:315-25.
7. Stoker DJ. Osteopetrosis. *Semin Musculoskeletal Radiol* 2002;4:299-305.
8. Shapiro F. Osteopetrosis current clinical considerations. *Clin Orthop Relat Re* 1993;294:34-44.
9. Bükte Y, Gürkan F, Davutoğlu M, Gözü A, Bilici M. Infantile osteopetrosis associated with rickets. *Eur J Gen Med* 2005;2:32-4.

10. Key LL, Carnes D, Cole S, Holtrop M, Bar-Shavit Z, Shapiro F, et al. Treatment of congenital osteopetrosis with high dose calcitriol. *N Engl J Med* 1984;310:409-15.
11. Van Lie Peters EM, Aronsun DC, Everts V, Dooren LJ. Megadose methyprednisolone treatment for malignant osteopetrosis. *Eur J Pediatr* 1994;154:779-80.
12. Key LL, Rodriguiz RM, Willi SM, Wright NM, Hatcher HC, Eyre D, et al. Long term treatment of osteopetrosis with recombinant human interferon. *N Eng J Med* 1995;332:1594-9.
13. Coccia PF, Krivit W, Cervenka J. Successful bone-marrow transplantation for infantile malignant osteopetrosis. *N Eng J Med* 1980;302:701-8.